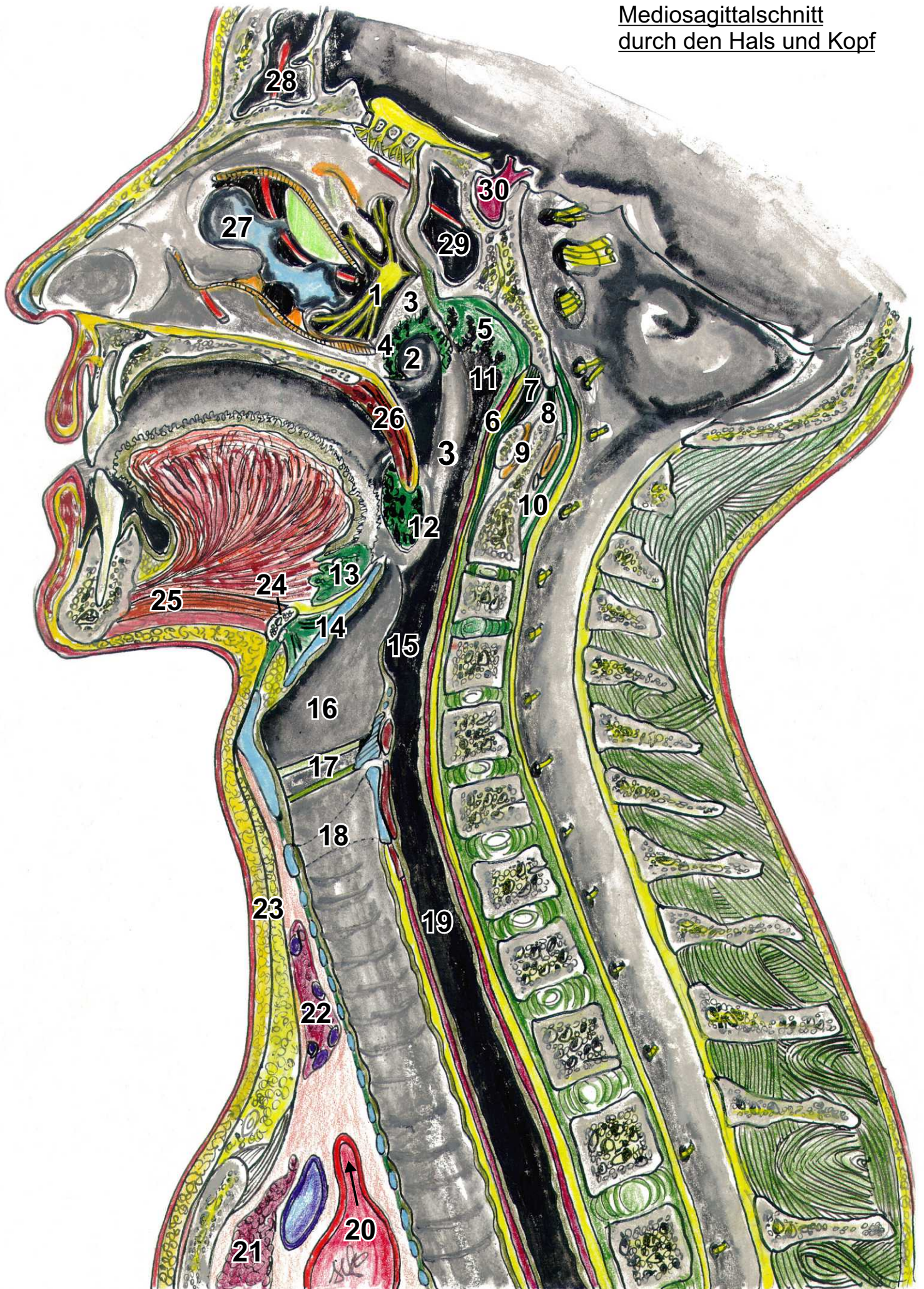


Mediosagittalschnitt
durch den Hals und Kopf



Mediosagittalschnitt durch den Hals und Kopf

1. Choana
2. Ostium pharyngeum tubae audit.
3. Torus tubarius u. Plica salpingopharyngea
4. Tonsilla tubaria u. Plica salpingopalatina
5. Tonsilla pharyngea
6. M. longus capitis u. spatium retropharyngeum
7. Membr. atlantooccipit. ant.
8. Lig. apicis dentis
9. Arcus ant. atlantis u. Dens axis
10. Lig. cruciforme atlantis
11. Pars nasalis pharyngis
12. Pars oralis pharyngis u. Tonsilla palatina u. Isthmus faucium
13. Tonsilla lingualis u. Vallecula
14. Epiglottis
15. Pars laryngea pharyngis
16. Aditus laryngis u. Plica aryepiglottica
17. Plica vocalis u. Plica vestibularis
18. Trachea u. cavum subglotticum
19. Oesophagus
20. Arcus aortae u. Truncus branchiocephalicus u. V. branchioceph. sin.
21. Thymusrest
22. Glandula thyroidea
23. Fascia colli superficialis et praetrachealis
24. Os hyoideum u. Lig. hyoepiglotticum u. Memb. thyrohyoidea
25. M. mylohyoideus u. M. geniohyoideus u. M. genioglossus
26. Velum palatinum
27. Processus uncinatus u. Hiatus semilunaris
28. Sinus frontalis
29. Sinus sphenoidalis
30. Hypophyse