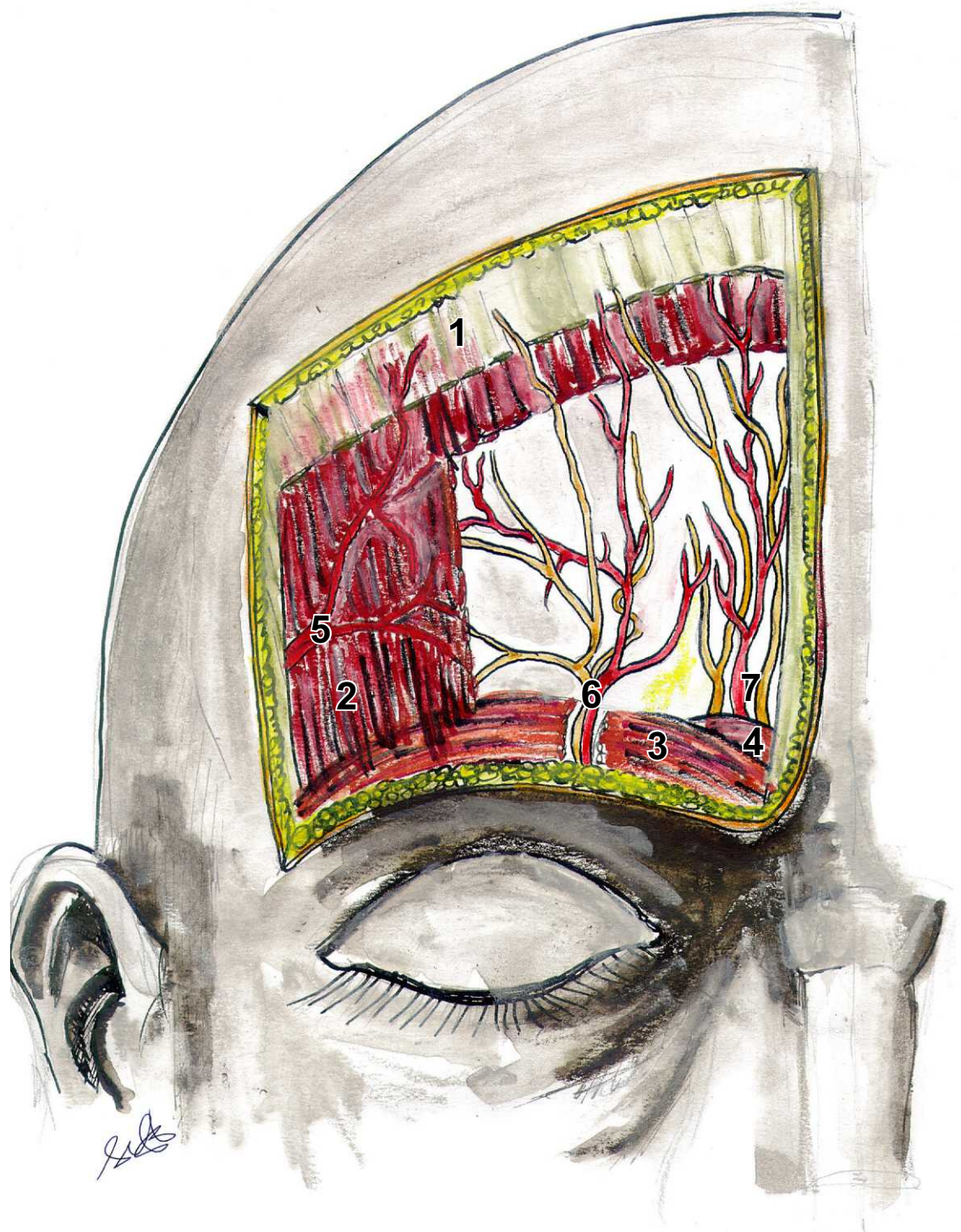


## Regio frontalis



1. Galea aponeurotica
2. M. epicranii
3. M. orbicularis oculi
4. M. corrugator supercilii
5. A. temporalis superficialis r. frontalis
6. A. N. supraorbitalis lateralis
7. A. N. supraorbitalis medialis